



## **Dossier 15**

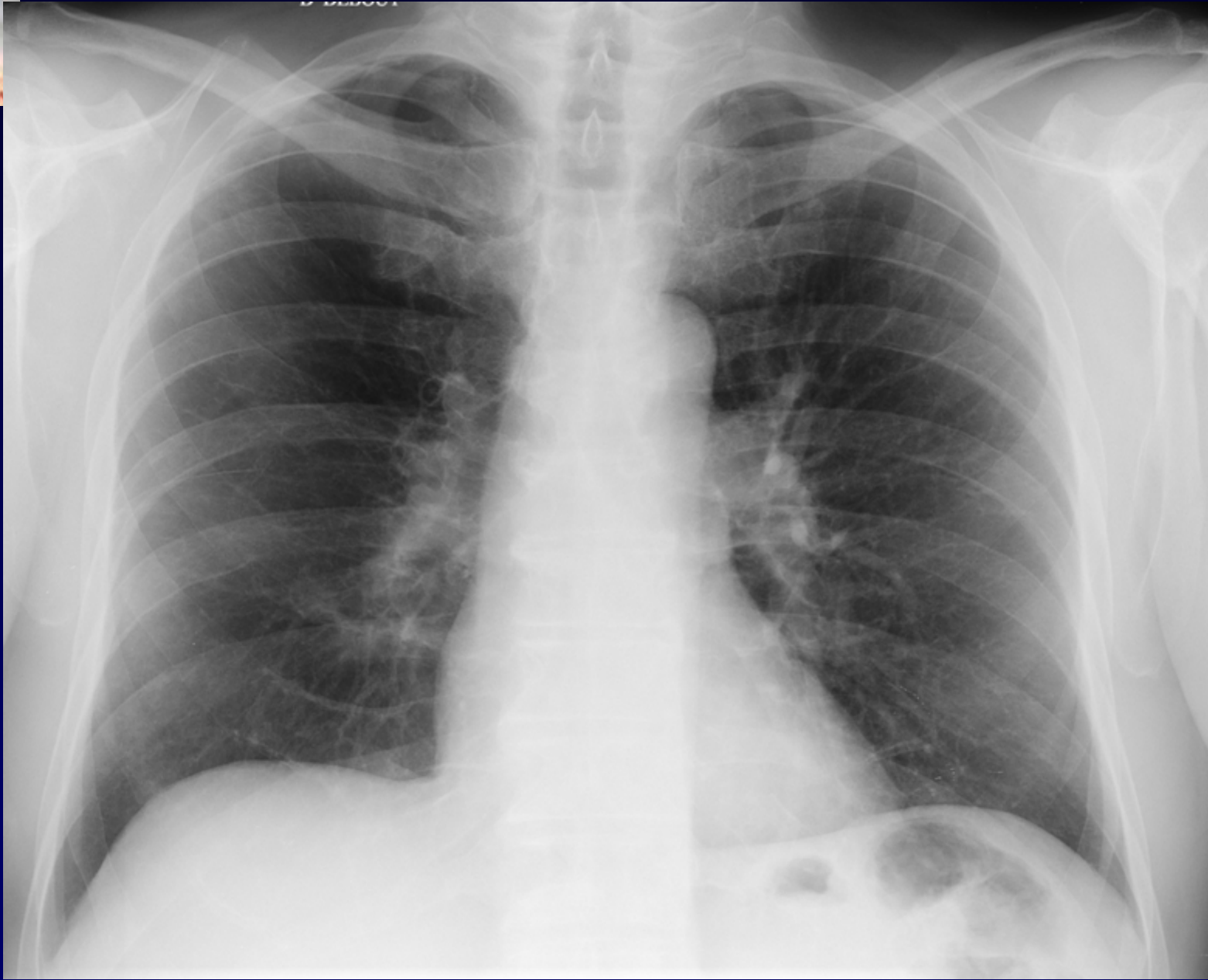
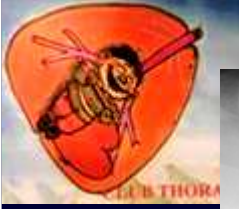**M. EL HAJJAM**

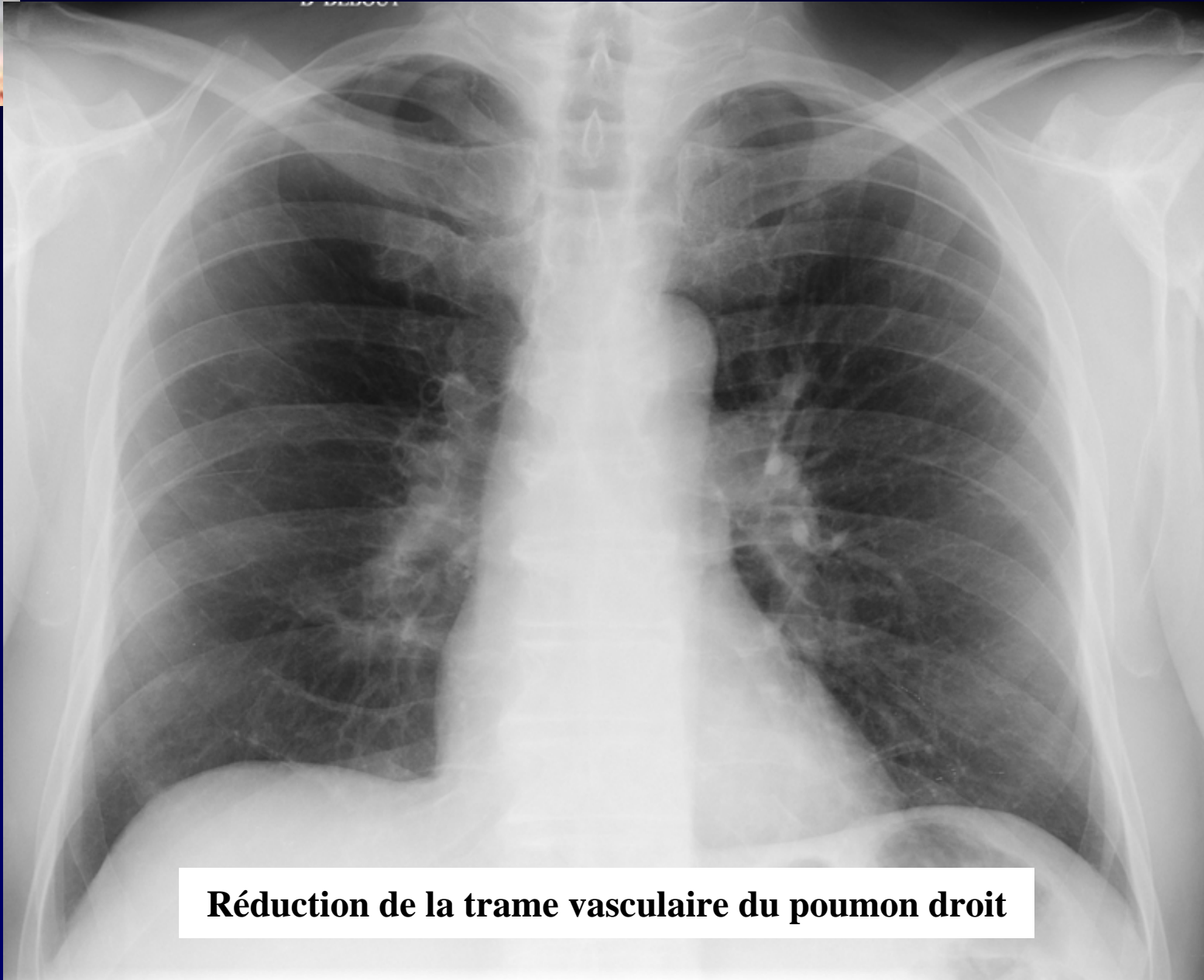
**P. LACOMBE**

**Homme de 74 ans.**

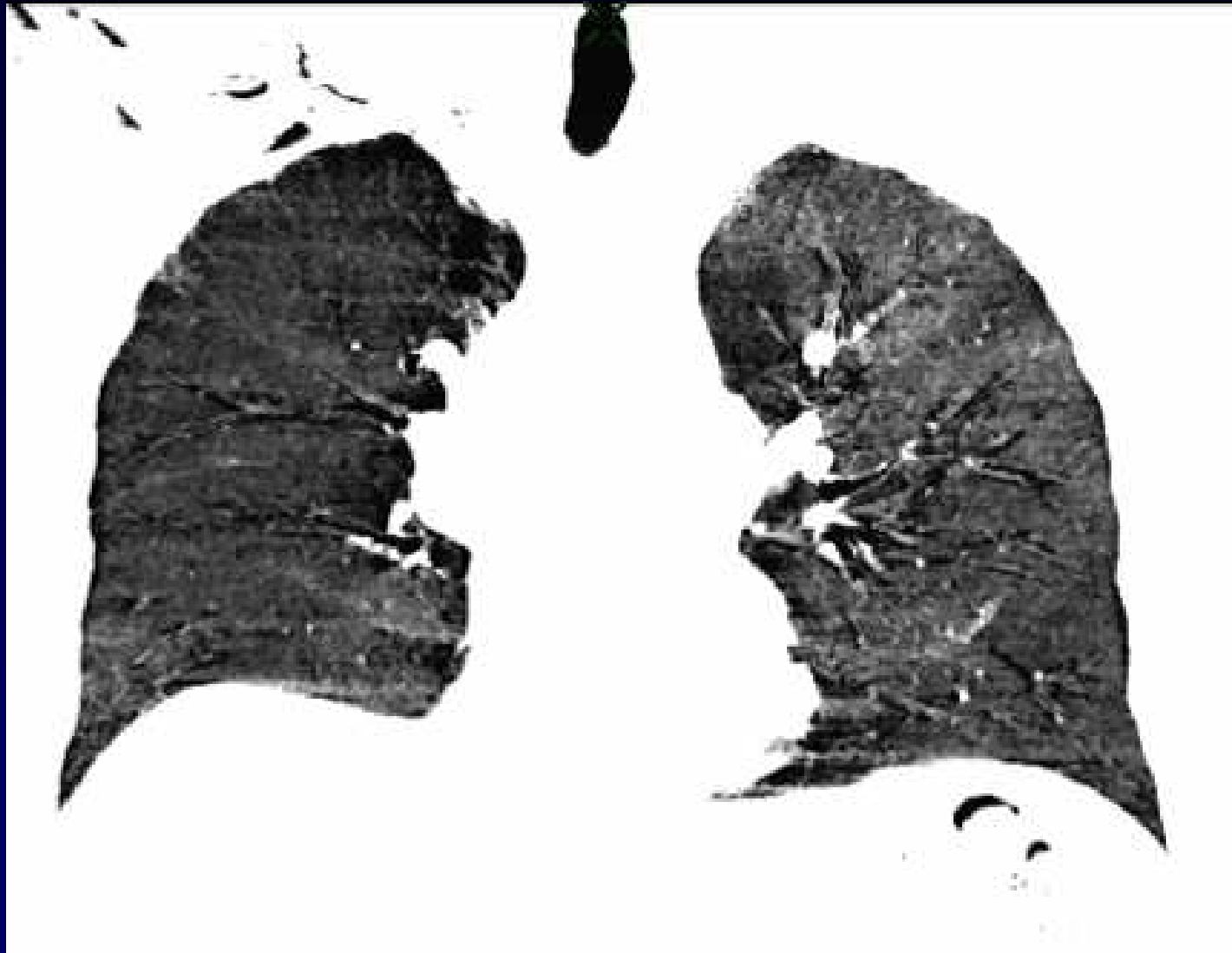
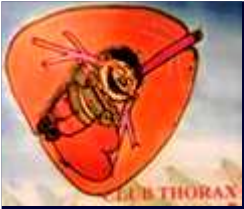**Prostatectomie radicale pour  
néoplasie en mai 2007**

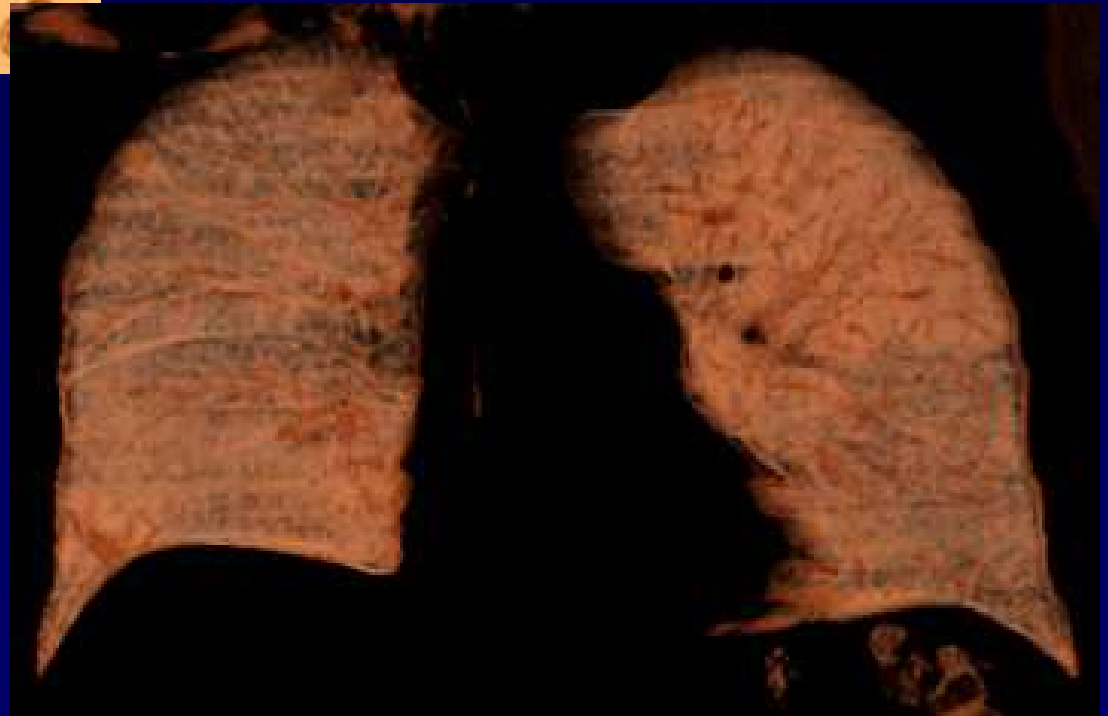
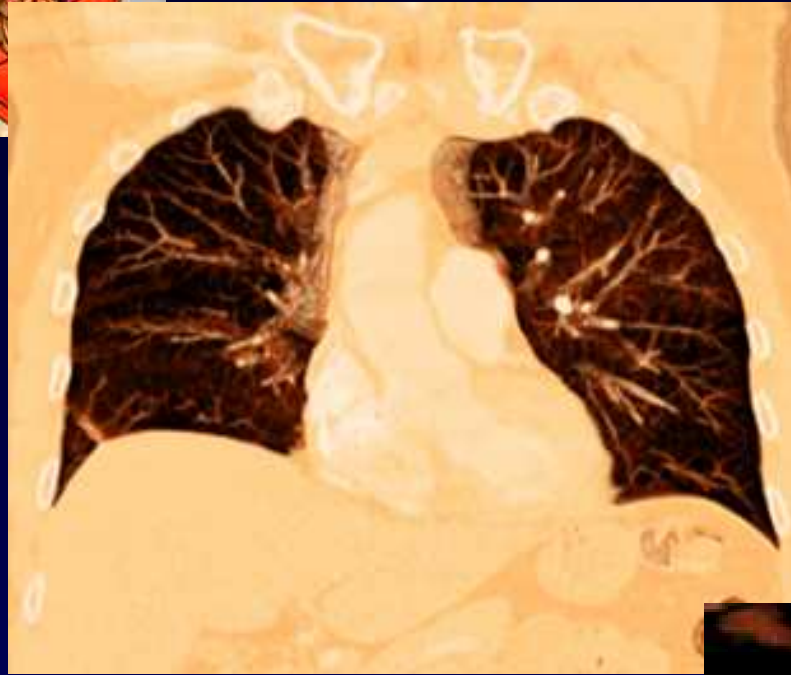
**Dyspnée en août 2007**

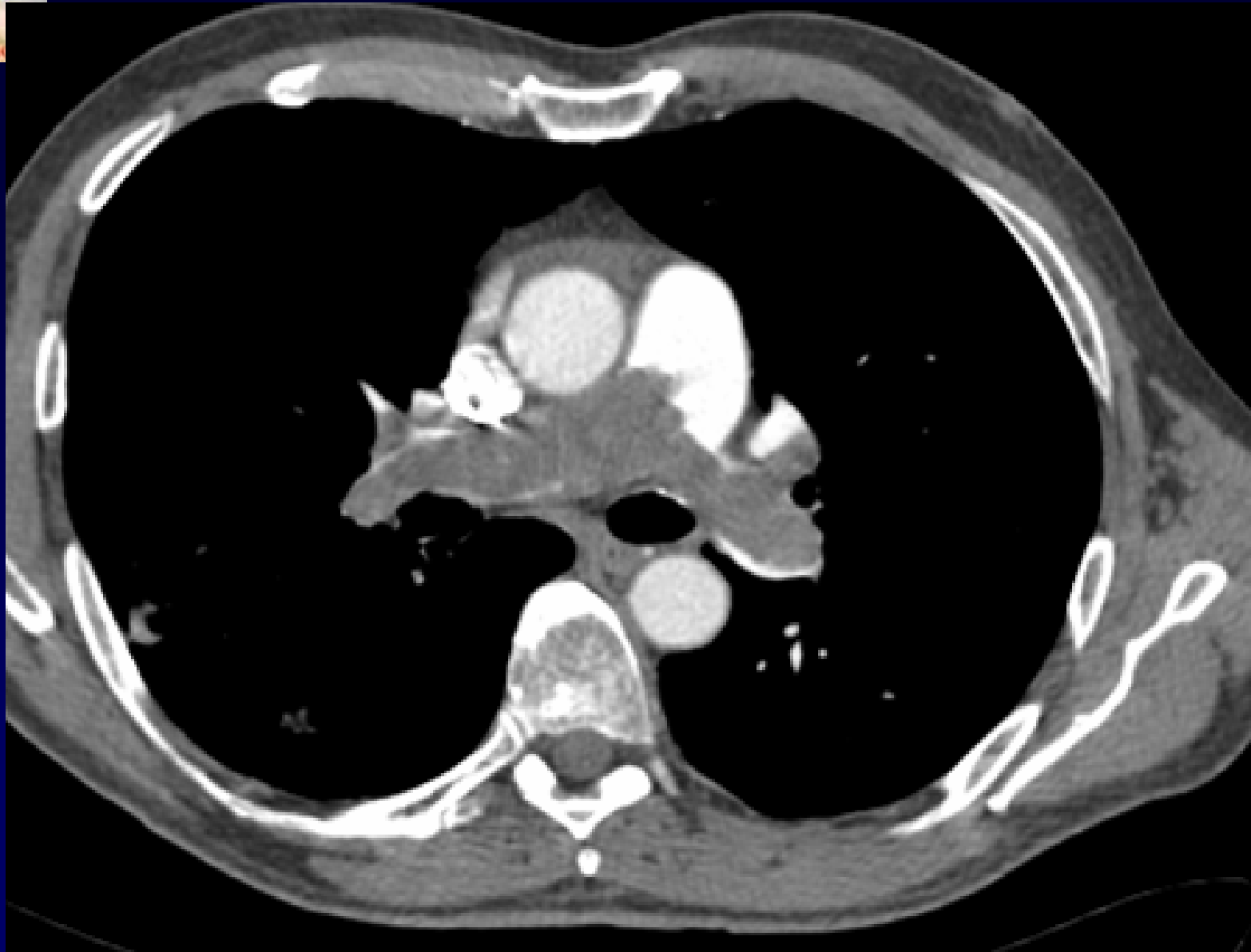
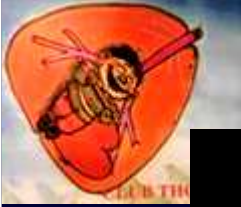
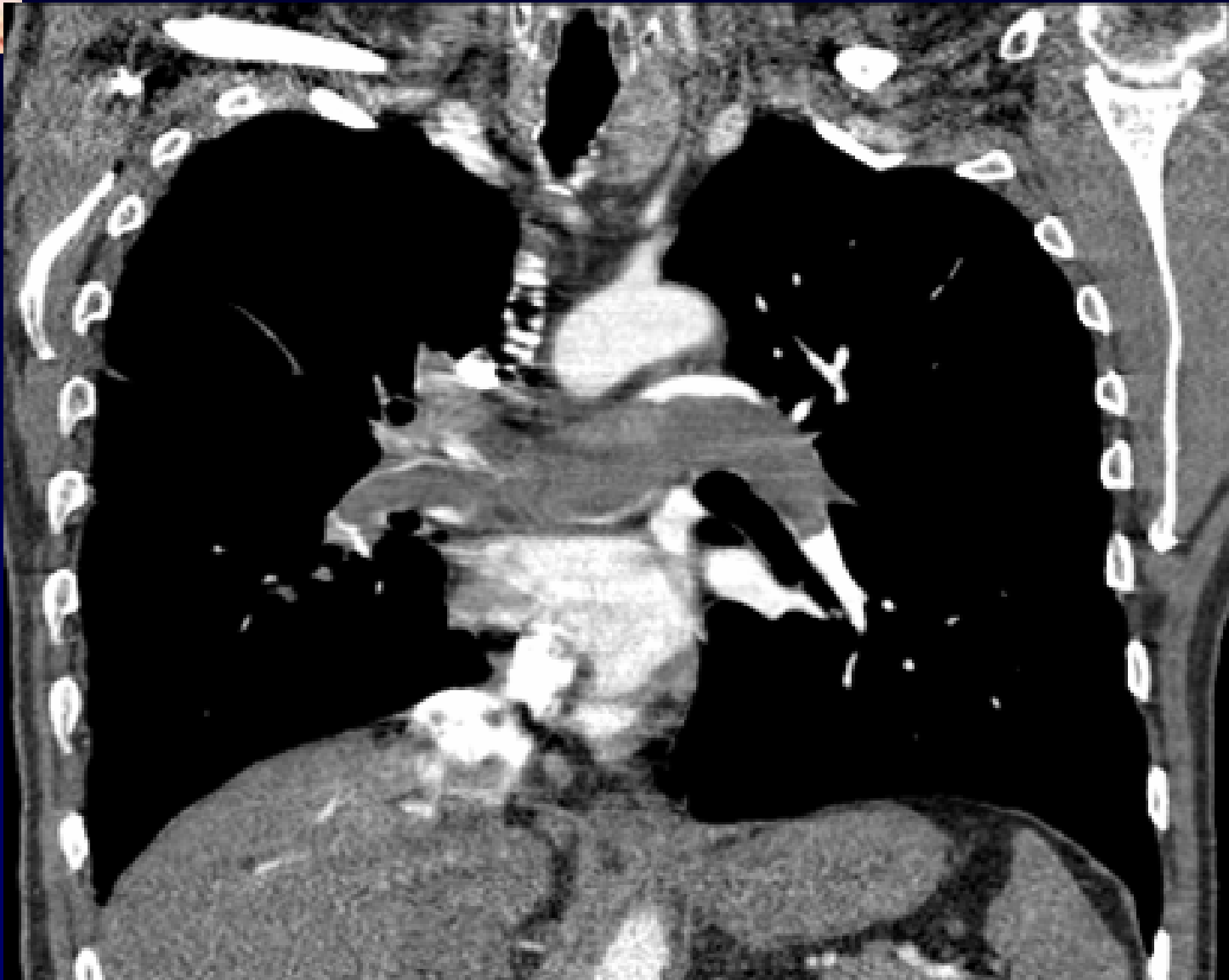


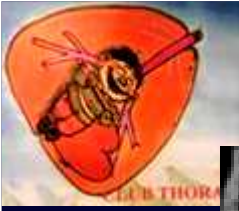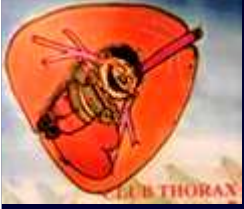**Réduction de la trame vasculaire du poumon droit**



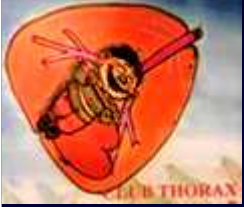







**Diagnostic ?**



# Embolie pulmonaire aiguë



***Traitement* : Anticoagulation**

***Evolution* :**

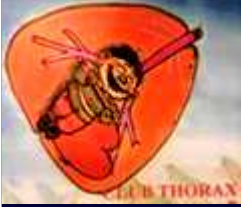- **Pas d'amélioration sous traitement.**
- **TDM de contrôle identique**



**Diagnostic ?**



***Chirurgie thoracique* : Endarteriectomie  
pulmonaire sous arrêt circulatoire en  
hypothermie profonde et vidéo-angioscopie**



## **Diagnostic histologique**

**Sarcome intimal des artères  
pulmonaires de type  
léiomyosarcome peu différencié de  
haut grade de malignité.**

**Codage : Poumon – Cardiovasculaire – Tumoral malin**



## *Chimiothérapie post-opératoire*

*Evolution : Vivant en janvier 2008*



## Références

**- Jin Tao et al.**

**Primary pulmonary artery sarcoma**

**Interactive cardiovascular and thoracic surgery 2008 ; May 8 [Epub ahead of print]**

**-N Bourry et al.**

**Sarcome initial de l'artère pulmonaire**

**Journal des maladies vasculaires 2008 ; 33, 39-44**

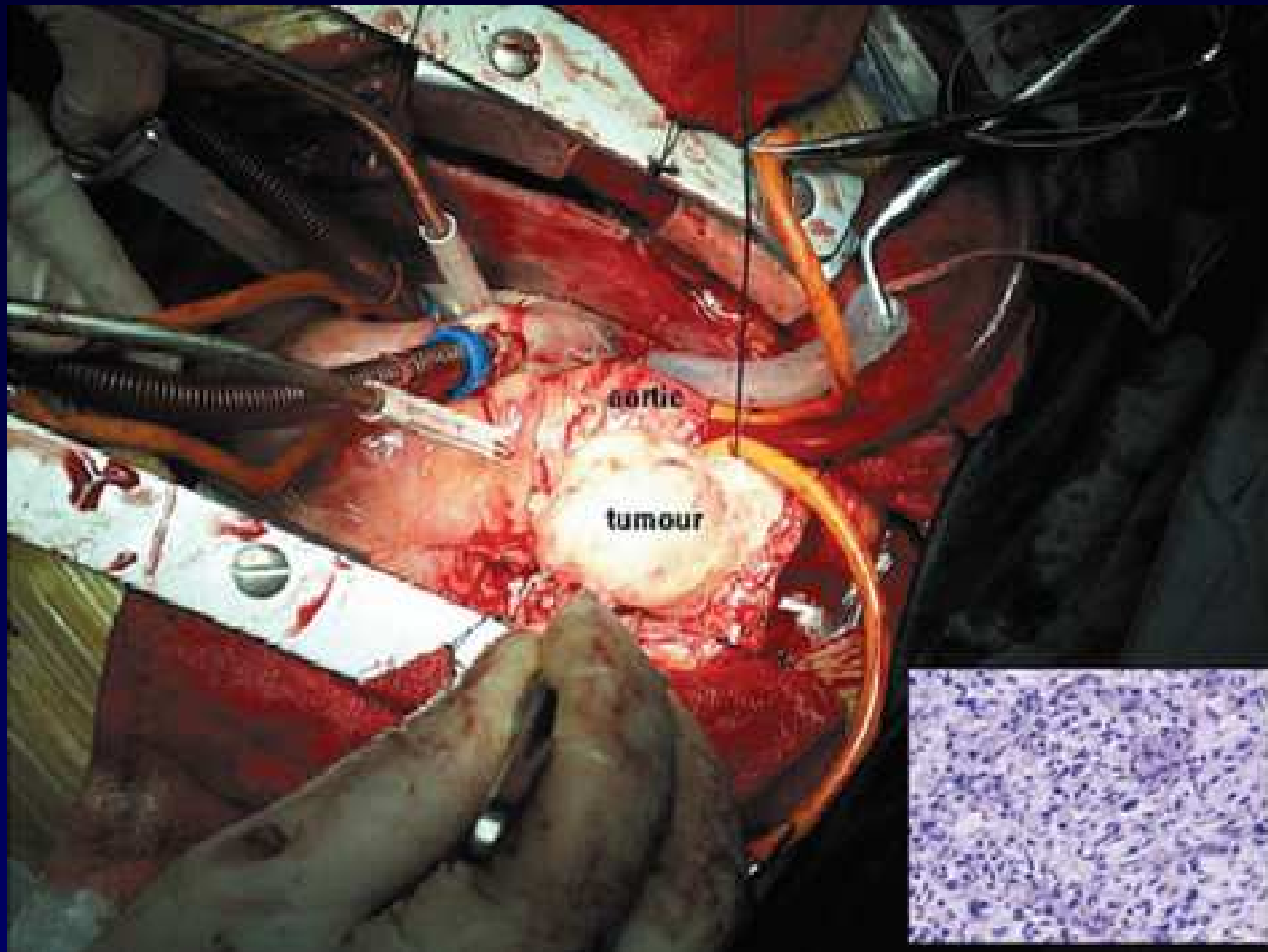
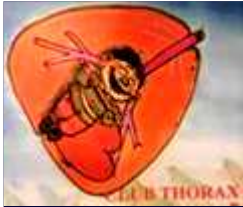

Fig. 2. A solid tumor was found in the main pulmonary artery during the operation and the histology of the tumor (H&E-staining,  $\times 400$ ) is shown in the bottom right corner of this picture.